BULLETIN

DE LA

SOCIÉTÉ MÉDICALE

DE LA SUISSE ROMANDE

HUITIÈME ANNÉE

Nos 3 et 4. — Mars et Avril 1874.

SOMMAIRE

Compte-rendu de la séance du 4 février 1874 de la Société médicale de Genève.— Mémoires: De l'ignipuncture, par le Dr *G. Julliard*. — Notes sur le ralentissement du pouls produit par la compression de la carotide, par le Dr de *Cérenville*. — Etude sur l'engagement latéral de la tête à l'entrée du bassin partiellement rétréci, par le Dr *O. Rapin*. — Sur le mal de montagne, par M. E. *Javel* (fin). — Compte-rendu de la séance du 5 mars 1874 de la Société vaudoise de médecine.

SOMMAIRE

Compte-rendu de la séance du 1er juillet 1874 de la Société médicale de Genève. — Compte-rendu de la séance du 3 septembre 1874 de la Société Vaudoise de médecine. — Mémoires: Notes sur le ralentissement du pouls produit par la compression de la carotide, par le Dr *de Cérenville*, médecin en chef de l'Hôpital cantonal, à Lausanne (fin). — Etude sur l'engagement latéral de la tête à l'entrée du bassin partiellement rétréci, par le Dr *O. Rapin* (suite). — A propos de l'ivrogneur, par le Dr *Duboux*, médecin à l'Asile de Cery. — Bibliographie: De l'aspiration appliquée au traitement des affections de l'estomac. — Armée fédérale. Transformation du matériel sanitaire des corps.

1874

M18475

GEORGETC
LIBRAIRIE
GENÈVE

M18475

WELLCOME INSTITUTE
LIBRARY
Coll.
Call
No. WG 200
1874
C41n

CÉRÉVILLE

22500654609

érysipèle quitta l'Hôpital le 3 décembre, voulant à tout prix rentrer chez elle.

Au moment de sa sortie le genou suppurait et présentait plusieurs fistules. Je n'ai pas su ce qu'il était advenu de cette malade.

Ce cas est le seul dans lequel l'application des pointes ait été suivie de la suppuration de l'articulation, et de l'apparition d'un érysipèle autour des piqûres. En définitive, j'ai traité jusqu'à présent treize tumeurs blanches et arthrites au moyen de l'ignipuncture. Sur ces treize cas j'ai obtenu sept résultats entièrement satisfaisants pour des arthropathies qui avaient résisté aux autres traitements. Chez cinq autres malades les pointes incandescentes furent impuissantes à guérir la maladie; mais chez tous elles soulagèrent notablement les douleurs; j'ajoute que sur ces cinq malades, deux présentaient en même temps que leurs tumeurs blanches, une tuberculisation très avancée du poumon qui rendait toute chance de guérison impossible. Il n'y a, je le répète, que le dernier cas que je rapporte où l'ignipuncture ait donné lieu à des accidents. Encore n'est-il pas certain que la suppuration de la jointure puisse être mise dans ce cas sur le compte de la cautérisation; cette tumeur blanche, depuis le début du traitement, a été constamment en s'aggravant; après deux mois d'immobilisation, le genou était beaucoup plus malade qu'avant, et je suis convaincu que si je n'avais pas pratiqué de ponctions ignées sur cette jointure, elle n'en eût pas moins suppuré Quoi qu'il en soit, dans les arthropathies non suppurées on ne devra recourir à l'ignipuncture que lorsque les autres traitements ayant échoué, elle est devenue la dernière ressource qui reste au malade.

EXPLICATION DE LA PLANCHE

Figure I. Manche du galvano-cautère. A, bouton à l'aide duquel on gradue à volonté l'intensité du courant.

Fig. II. Galvano-cautère. AB, anse de platine disposée en pointe, et qui devient incandescente sur toute son étendue.

Fig. III. Cette figure représente une coupe faite parallèlement à la cicatrice d'une piqûre. B, surface de section de la peau. A, tissu cellulaire sous-cutané. C, capsule articulaire. D, cône inodulaire : le tissu cicatriciel a comblé le trajet de l'aiguille, et s'étend depuis la peau jusqu'à la capsule articulaire. Cette figure a été dessinée d'après nature sur une pièce provenant de la malade de l'obs. X.

Fig. IV. Fragment d'un cône inodulaire vu au microscope. A, tissu

graisseux traversé par le cautère. B, tissu cicatriciel qui a comblé le trajet de l'aiguille incandescente.

Fig. V. Cette figure représente les prolongements de tissu cicatriciel que le cône inodulaire envoie dans les tissus voisins. En BB se trouve le bord d'un cône inodulaire d'où partent des prolongements de tissu cicatriciel de nouvelle formation CC. Ces prolongements pénètrent dans le tissu graisseux AA qui est peu à peu étouffé et remplacé par le tissu de cicatrice.

Les figures IV et V ont été dessinées par M. David, interne à l'Hôpital cantonal, d'après des préparations faites par le Dr d'Espine.

Notes sur le ralentissement du pouls produit par la compression de la carotide.

Dr de Cérenville, médecin en chef de l'Hôpital cantonal, à Lausanne.

Les observations que je me propose de consigner dans cet article se relient à un travail publié dans le numéro de février 1870 du *Bulletin*, par M. le Dr Philippe de la Harpe, à Lausanne. Cette étude avait pour sujet un cas d'affection cérébrale dans lequel la compression de la carotide avait pour effet un ralentissement considérable des battements du cœur. Dans les déductions physiologiques dont il faisait suivre son observation, l'auteur se posait les questions suivantes : « L'état sain ou ma- » lade de l'encéphale du sujet observé entre-t-il en ligne de » compte; le nerf vague présente-t-il dans ce cas particulier » une irritabilité extraordinaire, ou enfin ne doit-on pas attri- » buer le phénomène étudié à une lésion du muscle du cœur ? » C'est cette dernière supposition qui semble à M. de la Harpe être la plus plausible.

J'ai eu l'occasion de visiter le malade, encore en vie à l'heure qu'il est, qui a fait le sujet de la communication de notre confrère, et j'ai pu, trois ans environ après sa première indisposition, constater que le phénomène persiste. Hautement intéressé par cette question, je me suis dès lors appliqué à répéter l'expérience chez un grand nombre de malades de toute espèce, tant à l'Hôpital cantonal que dans ma clientèle privée. J'ai en outre recherché dans la littérature physiologique et pathologique les observations qui peuvent avoir été faites sur la question, mais sans grand succès; j'ai toutes raisons de croire qu'elles sont isolées et qu'il n'a pas été fait de travail d'ensemble. C'est la raison qui m'encourage à livrer au *Bulletin* mes observations,

en espérant qu'elles contribueront pour une faible part à éclaircir une question encore peu étudiée.

Je classe, comme je l'ai fait dans une communication présentée à la Société vaudoise de médecine en février 1874, les sujets qui ont donné lieu à cette analyse, en présentant au fur et à mesure les faits observés sous quatre chefs :

a) Personnes saines, malades souffrant d'affections légères, exempts de lésions graves des viscères et non amaigris. La compression de la carotide ne m'a jamais ou presque jamais laissé reconnaître une modification dans le rhythme des battements du cœur, appréciable à la main ou au sphygmographe. La compression affaiblit quelquefois le pouls, mais ne le ralentit pas. Je rappellerai plus tard les expériences de Waller.

b) Chez les *convalescents* (fièvre typhoïde, diarrhées chroniques), les cachectiques, les battements du cœur se ralentissent fréquemment (le $^1/_3$ des cas) sous l'effort du doigt qui comprime le faisceau cervical, le ralentissement n'est pas de longue durée, il n'est pas considérable, je ne l'ai pas vu dépasser une pulsation pour quatre, il persiste pendant 3 à 5 pulsations, puis le rhythme redevient normal. Dès le commencement de la compression on peut observer une modification dans l'amplitude des pulsations, qui s'élèvent; cette élévation de la ligne des sommets se maintient alors que le nombre des battements est redevenu ce qu'il était avant l'expérience. Je m'expliquais le phénomène par le fait de la maigreur des sujets en expérience, qui devait rendre plus accessible au doigt l'accès du faisceau nerveux vago-sympathique et sa compression contre les apophyses vertébrales, sans être gêné par un coussinet musculo-graisseux. J'ai cependant fréquemment observé que malgré toutes les précautions et quand même la carotide était bien certainement comprimée, le ralentissement manquait chez des malades qui ne laissaient rien à désirer quant à l'absence du tissu graisseux; il en est de même à la suite des maladies dans lesquelles la consomption était bien plus avancée que chez beaucoup de typhisés; ainsi chez les tuberculeux, où je n'ai pas su ou pu réaliser l'expérience.

c) Les *athéromateux,* les vieillards aux artères dures, sinueuses, bosselées, donnent un ralentissement beaucoup plus constant et plus considérable. Il varie, ainsi que l'a déjà fait remarquer Concato, suivant le lieu où s'exerce la compression; chez certains malades, le maximum d'effet s'obtient au niveau du cartilage cricoïde; chez d'autres, c'est plus haut ou plus bas. Il

est possible que les différences dépendent de la localisation des plaques athéromateuses, sur lesquelles la compression est plus efficace. L'effet de l'expérience est très appréciable sur la plupart des sujets athéromateux, sans être constant; j'ai observé qu'il manquait chez des vieillards chez lesquels les carotides et les radiales étaient aussi dures et résistantes que possible. Le ralentissement ne se prolonge pas au-delà de 5 à 6 battements, après lesquels le pouls reprend son rhythme.

d) J'en arrive à l'examen de quelques cas d'*affection du cerveau,* que je cite en détail et non plus d'une manière sommaire, parce que le phénomène qui m'occupe s'y présente d'une façon constante et que le ralentissement s'obtient dans des proportions qui permettent de l'étudier de plus près. Je rapporte l'observation de chacun de ces malades en la dégageant autant que possible des éléments qui n'offrent pas d'intérêt direct et en notant à mesure quel a été le résultat de l'expérience et comment elle s'est modifiée :

1° M. X., 68 ans, a fait le sujet de l'observation de M. de la Harpe. Accidents paralytiques du côté droit et aphasie, il y a 4 ans environ, coïncidant avec un souffle systolique à la mitrale, palpitations et deux jours après diminution de la paralysie des membres, persistance de l'aphasie. Depuis lors M. X a souffert à deux reprises d'accidents apoplectiformes avec hémiplégie et convulsions épileptiformes du côté droit. Pendant ces attaques l'aphasie a fait place à une paralysie de la langue qui a cédé, ainsi que la paralysie des membres, au bout de deux ou trois jours. Quand j'ai soumis le malade à l'expérience, sa dernière crise avait environ trois mois de date, l'aphasie existait au plus haut degré, mais les symptômes de paralysie avaient disparu. Les artères sont dures, la carotide est très saillante en dedans du muscle sterno-cleido-mastoïdien et se comprime avec une grande facilité.

Il se produit un abaissement immédiat du choc diastolique artériel, le pouls cède, se ralentit, devient imperceptible, puis se relève vivement pour faire place à une nouvelle interruption encore plus prolongée. L'expérience ne peut être que de courte durée, car au bout de 10 à 12 secondes, le patient se plaint de vertige, se dégage vivement, s'agite, en proie à une angoisse visible, la face se décongestionne légèrement. C'est tout au plus si la compression peut se soutenir pendant les 10 secondes nécessaires à la course de l'enregistreur du sphygmographe de Marey. La courbe du pouls radial représentant pendant un temps

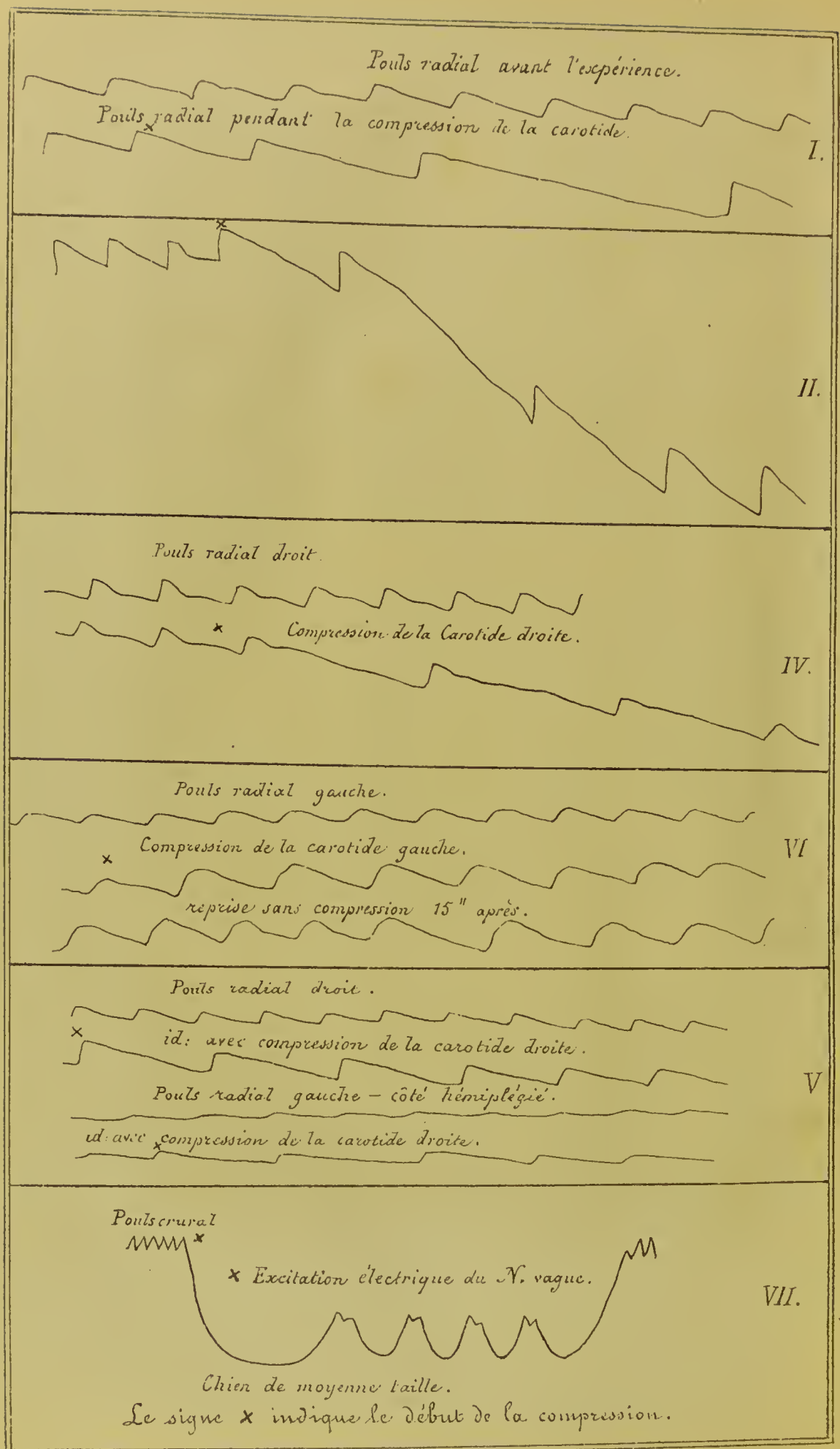
Pouls radial avant l'expérience.
Pouls radial pendant la compression de la carotide.
I.
II.
Pouls radial droit.
Compression de la Carotide droite.
IV.
Pouls radial gauche.
Compression de la carotide gauche.
VI
reprise sans compression 15" après.
Pouls radial droit.
id: avec compression de la carotide droite.
Pouls radial gauche – côté hémiplégié.
id: avec compression de la carotide droite.
V
Pouls crural
Excitation électrique du N. vague.
VII.
Chien de moyenne taille.
Le signe × indique le début de la compression.

donné 7 pulsations, l'enregistreur ne marque plus, sous l'influence de la compression, que 3 pulsations; la troisième à elle seule aussi longue que les deux premières. (Courbe 1 de la planche.) En même temps la hauteur de chaque pulsation s'élève environ du double. Autant que j'ai pu le constater sans mettre à trop longue épreuve la patience du malade, l'effet est à peu près le même, que l'on comprime à droite ou à gauche, du côté sain ou du côté malade.

2° Martin, Jean, 57 ans (Hôpital cantonal), séjourne dans nos salles depuis 10 mois, pour une hémiplégie gauche complète, suite d'hémorrhagie cérébrale. Les symptômes actuels sont : hémiplégie gauche, paralysie de la langue, contractures des fléchisseurs du bras et de la jambe, déviation des bulbes. De temps à autre surviennent des attaques épileptiformes dans le côté gauche, précédées de vomissements et suivies d'un état comateux dont le malade ne se réveille qu'au bout de 24 à 36 heures. Il est actuellement très bas et offre un bel exemple du type de respiration connu sous le nom de phénomène de Cheyne-Stokes. Les artères sont athéromateuses. Le cœur semble sain, l'auscultation ne décèle aucun trouble dans ses fonctions.

A la pression sur l'une ou l'autre carotide, la face devient rouge, le malade fait des efforts pour se dégager et ce n'est qu'avec peine que l'expérience peut se prolonger; on y parvient cependant sans autre inconvénient pour le patient. La suspension de la diastole est colossale et la pression générale baisse au point que les deux lignes réunissant la base des oscillations de l'aiguille avant et pendant la compression, sont à 3 centimètres environ l'une de l'autre. Le pouls radial droit est de 84 avant l'expérience. La compression peut se prolonger pendant 15 secondes à peu près. Pendant le premier tiers de ce temps les pulsations baissent de 7 à 4; pendant le second tiers, le pouls est excessivement lent, il bat 2 à 3 fois; dans le troisième tiers il redevient plus rapide et donne 8 pulsations. Ce total de 14 à 15 pulsations pendant les 15 secondes ne donne pas l'expression réelle du ralentissement, puisqu'il se répartit très inégalement et que dans le dernier tiers le pouls, loin d'être ralenti, est accéléré. Chaque pulsation s'élève en même temps du tiers environ de sa valeur avant la compression. (Courbe n° 2.)

L'effet est le même que l'on comprime à droite ou à gauche. L'expérience, répétée souvent, a toujours donné les mêmes résultats.

16 mars. Martin a succombé il y a peu de jours. L'autopsie a montré de vastes foyers apoplectiques anciens et récents, occupant les deux hémisphères (centre de Vieussens), principalement le droit. Athérome avancé de tout le réseau artériel de la base du cerveau et des artères sylvienne et cérébrale interne. Athérome des principaux troncs artériels, de la carotide et de la crurale. Légère hypertrophie du cœur, sclérose peu avancée de la valvule mitrale.

3° B., 50 ans (service des hommes), paralysé depuis le 9 novembre 1873, à la suite d'une attaque apoplectique précédée de nausées et suivie d'hémiplégie gauche avec difficulté de la parole pendant quelques jours. Le 5 décembre 1873, l'état est le suivant : hémiplégie gauche complète (sont exempts l'orbiculaire des paupières et le frontal) du mouvement, persistance de la sensibilité; contractilité électrique diminuée seulement à l'avant-bras gauche, déviation de la langue à gauche. Radiale sinueuse, dure; pouls 76, plus faible à gauche qu'à droite. Après une ou deux applications du courant interrompu, dans un but de diagnostic, la paralysie diminue dans la jambe gauche. Vers le 17 décembre, vives douleurs spontanées et à la pression sur l'épaule gauche et dans les doigts, la motilité est nulle dans le membre supérieur. Embarras de la respiration avec expectoration purulente. Cœur sain.

Le 24, commence une contracture très douloureuse des adducteurs de la cuisse gauche et des fléchisseurs des doigts, avec épaississement des phalanges. La bronchite augmente.

La compression au cou amène un ralentissement immédiat, mais il est difficile de noter exactement le rapport des pulsations avant et pendant la compression, par suite des mouvements du patient qui cherche à s'échapper. L'altération des traits ne décèle que la douleur de la compression et la colère, mais on ne note aucun changement dans la coloration de la face. Le ralentissement est plus accentué quand je comprime la carotide gauche que lorsque c'est la droite qui est en expérience. Les pulsations s'espacent et la ligne des sommets s'élève, sans que la pression générale diminue autant que dans le cas précédent. *Le plateau de l'athérome disparaît et est remplacé par une pointe, la forme des pulsations se modifie donc sensiblement.*

Le malade meurt le 6 janvier 1874, à la suite des progrès de la bronchite. A l'autopsie on trouve dans l'encéphale les lésions suivantes : athérome peu avancé des artères de la base, surtout de l'artère sylvienne droite. Liquide laiteux dans le ventricule latéral droit. Vaste foyer de ramollissement blanc rosé, occupant tout le corps strié et la moitié environ du thalamus opticus du côté droit.

Hémisphère gauche, cervelet, pont de varole, moelle allongée, paraissent normaux.

Le cœur est légèrement dilaté, valvule mitrale sclérosée, athérome des valvules sigmoïdes, aortiques; foie cardiaque, rate bleuâtre, ferme, reins fermes, hypérémie veineuse. Athérome des carotides, sans ulcérations.

4° J. P., charpentier, 29 ans.

Le 1er janvier, chute sur la tête; jusqu'au 5, on ne remarqua que l'inégalité d'humeur. Ce jour-là vomissement, incontinence fécale et urinaire. Constipation. Tremblement singulier, agitation perpétuelle, semble chercher, ne profère pas une parole, regard vague. Le 6, stupidité complète, pleure, mais ne dit rien. Difficulté à avaler, les dents ne sont pas serrées. Pas de signes de paralysie, sauf dans le bras gauche, la pression de la main est beaucoup plus faible qu'à droite. L'examen du cœur ne laisse pas noter d'anomalies. Le 8, le tremblement cesse. Etat inflammatoire peu prononcé. *Pupille gauche dilatée.* L'incontinence d'urine semble diminuer. Le 10, commence à parler, dit deux ou trois mots sans signification, puis s'arrête hébété. Pouls 72. Le 11, me dit « bonjour, » essaie d'écrire son nom et trace l'initiale P, qu'il fait suivre de plusieurs *p* minuscules, en marmottant des paroles sans aucun sens. *Aphasie* très marquée.

Le 15 janvier, l'aphasie tend à diminuer, me dit « bonjour, ça va, ça va; » il peut écrire trois lettres de son nom, mais s'arrête là. La pupille gauche est toujours plus large. Aucune trace appréciable d'athérome artériel.

La compression de la carotide ne produit aucun effet fâcheux, pas de vertige, pas de coloration de la face, ni pâleur, pas de tentatives de dégagement, l'expérience peut se poursuivre pendant une demi-minute avec facilité. Le pouls radial est de 68, ce jour-là; par la compression à droite il descend à 52, à gauche à 56. Le 21, répétition de l'expérience, p. 72. Dans les 10 secondes qui suivent le commencement de la compression, il ne s'obtient que 6 pulsations, puis le pouls s'accélère et les 5 dernières secondes du quart donnent 8 pulsations malgré la persistance de la compression, soit 14 pulsations au quart au lieu de 18, et dans les 10 premières secondes 6 battements au lieu de 12. Ralentissement de moitié.

Il suffit d'une légère compression sur le muscle sterno-cleido-mastoïdien pour sentir immédiatement le pouls se ralentir.

Le 27,1. Le pouls donne dans les 20 secondes de compression, 13 battements, soit 39 à la minute au lieu de 72. Je trouve

l'effet de la compression à droite plus appréciable qu'à gauche. (Courbe n° 4.)

Depuis lors le malade fut rétabli au point de pouvoir reprendre son travail d'une manière suivie. Deux symptômes cependant persistent, ce sont l'aphasie et la dilatation de la pupille gauche, le premier a diminué d'intensité. L'examen du cœur est toujours resté le même et on n'a jamais noté d'anomalies.

5° C., Sophie, 28 ans, Hôpital cantonal, 12 août 1873. En avril 1872, après deux jours de palpitations et de violents maux de tête, attaque apoplectiforme incomplète suivie d'hémiplégie gauche avec paralysie du facial, diplopie. Soignée pendant plusieurs mois à l'Hôpital de Genève, puis aux Bains de Lavey. Jamais de rhumatisme ; en revanche, symptôme d'hystérie avec chloro-anémie.

A l'entrée à l'hôpital on constate une parèse du côté gauche avec atrophie musculaire avancée, affectant davantage le membre supérieur que l'inférieur, sensibilité intacte. Réaction musculo-électrique abaissée. Contracture des fléchisseurs de la main et des doigts, particulièrement accusée au long fléchisseur du pouce. Pas d'aphasie, pas de paralysie du facial, pas de troubles pupillaires. A la suite d'un traitement par l'électrisation, consistant dans l'application alternative des courants continus et discontinus, l'état de la malade s'améliore sensiblement, en automne déjà, davantage encore pendant l'hiver. Les contractures avaient diminué, la motilité avait beaucoup gagné et la malade peut se servir de son bras. Les artères paraissent normales, l'état de la nutrition générale est satisfaisant, l'embonpoint modéré.

L'expérience de la compression de la carotide se fait complète, la malade cherche au bout d'un instant à se dégager, elle se plaint de vertige et s'assied, la face devient rosée. La carotide droite se comprime facilement, on obtient un ralentissement d'abord très marqué (3 pulsations au lieu de 6, dans un temps donné), puis le pouls s'accélère et atteint presque le chiffre antérieur. La hauteur de chaque pulsation est doublée, le niveau général de la courbe reste le même. En comprimant la carotide gauche, la hauteur des pulsations s'élève, mais le ralentissement est *moins appréciable.*

Le pouls radial gauche (côté hémiplégié) ne donne au sphygmographe qu'une courbe très basse, presque filiforme, dans laquelle on distingue cependant nettement les pulsations. La compression de la carotide droite les ralentit presque de moitié, mais pour peu de temps ; en même temps les pulsations s'élèvent sensiblement.

Le phénomène est donc absolument le même que chez les malades précédents.

6° Cousin, Marie, 26 ans, Hôpital cantonal.

Rhumatisme articulaire aigu à plusieurs reprises. Complication cardiaque, insuffisance mitrale. Au printemps dernier, attaque de paralysie apoplectiforme, aphasie. Entre à l'hôpital en octobre 1873 dans l'état suivant : corps débile, amaigri, hémiplégie gauche incomplète avec atrophie secondaire. Pas de lésion du facial, pas de désordres oculaires. Souffle au premier temps avec léger frémissement à la pointe du cœur. Pas de troubles secondaires des affections du cœur.

La compression des carotides amène le ralentissement dans le rapport de 5 à 10, la hauteur des pulsations s'élève dans celui de 3 à 1. Cette expérience se distingue des précédentes : tandis que dans les premières le ralentissement cessait au bout de 10 à 13 secondes pour faire place à une accélération, il persiste au contraire ici pendant longtemps, puisque la courbe, reprise 10 à 20 secondes après la fin de la compression, indique encore un ralentissement considérable, qui dépasse même celui obtenu pendant la compression. De même la hauteur des pulsations se maintient fort au-dessus de sa première valeur. Les symptômes d'un trouble dans la circulation crânienne sont très prononcés, la face devient rouge, la malade cherche vivement à se dégager et prend une expression d'angoisse. L'effet de la compression est le même que l'on attaque la carotide droite ou la gauche.

7° J'ai dernièrement pu constater le même phénomène chez un monsieur de 42 ans, atteint de symptômes de ramollissement cérébral, symptômes mal définis et dans le détail, desquels je n'entre pas ici, n'ayant pas pu encore être au clair. Cependant l'existence d'une lésion cérébrale siégeant probablement à la convexité, ne peut être contestée. Les artères ne sont pas altérées, au moins n'y existe-t-il pas de signes d'athérome. La compression au cou produit la même suppression momentanée du pouls radial, inconstante et de courte durée.

8° J'ai eu en traitement une personne de 50 ans environ, qui présentait les signes d'un épanchement *péri*encéphalique. La compression exercée dans un but d'expérimentation, ne produisit pas de ralentissement.

9° Aujourd'hui encore est entré dans le service de médecine un homme dans la force de l'âge, distinctement aphasique et souffrant à la suite, dit-il, d'une attaque, d'une parèse du côté

droit. Pas d'athérome appréciable. Le ralentissement produit par la compression carotidienne est fort considérable. L'observation n'a pas encore été prise d'une manière complète, et je n'indique ce dernier cas que pour faire nombre.

(La suite prochainement.)

ÉTUDE

sur l'engagement latéral de la tête à l'entrée du bassin partiellement rétréci.

Par le Dr Or Rapin.

Introduction.

Depuis l'époque où l'angustie pelvienne a été reconnue comme une cause de dystocie, le mécanisme de l'accouchement dans le bassin rétréci a fait l'objet d'étude de la plupart des accoucheurs. Michaelis est le premier auteur moderne qui a formulé les lois de ce mécanisme avec autant de précision dans son œuvre devenue classique à juste titre : *Das enge Becken.* Ses idées ont été admises par chacun comme étant le plus conforme à l'observation et sont universellement connues. Il nous paraît cependant nécessaire, pour le but que nous nous proposons, de rappeler en quelques mots sa doctrine sur le mécanisme de l'engagement dans le bassin rétréci.

D'après cet auteur [1] (aussi bien que d'après des auteurs plus récents, tels que Litzmann [2]), dans le bassin partiellement rétréci (bassin plat d'origine rachitique ou non), la tête se place toujours au détroit supérieur avec son diamètre longitudinal dans la direction transversale [3]. Suivant le rapport existant entre la capacité du bassin et le volume de la tête, cette dernière peut se présenter de différentes manières :

1° Quand le rétrécissement du diamètre sacro-pubien est peu

[1] Michaelis. *Das enge Becken.* 2me édition, p. 157 et suivantes.

[2] Litzmann. *Ueber den Einfluss des engen Beckens auf die Geburt im Allgemeinen.* Klinischer Vortrag v. R. Volkmann, n° 23.

[3] Remarquons en passant que nous n'attachons pas à cette expression un sens mathématique absolu, mais laissons avec Michaelis à cette dernière une certaine latitude.

M. Joel appuie les propositions de la Société centrale.

M. de la Harpe demande une votation. Plusieurs membres ont déjà adressé leurs observations par écrit, mais il serait bon de pouvoir promettre à la Société centrale l'appui moral de la Société vaudoise et son approbation au principe général qui dirige l'entreprise.

M. Nicati. Les principes de la circulaire sont trop opposés à ce qui s'est fait dans notre canton jusqu'à présent pour qu'il nous soit possible de les sanctionner d'emblée par un vote avant d'avoir pu les discuter plus longuement que le temps ne nous permet de le faire aujourd'hui. Si à côté de la simple constatation du décès, on exige une dénotation exacte de la cause de la mort, presque une observation de maladie, on se trouve trop loin de nos lois sur les cimetières et les inhumations et lancé dans des complications pratiques dont on ne sortira pas.

M. de Cérenville propose d'adopter le principe général, tout en réservant prudemment ce qui touche aux détails d'exécution.

On décide de voter sur l'heure.

La Société décide à une forte majorité d'entrer dans les vues de la Société centrale.

La séance est levée à 6 heures.

MÉMOIRES

Notes sur le ralentissement du pouls produit par la compression de la carotide.

Dr de Cérenville, médecin en chef de l'Hôpital cantonal, à Lausanne.

(*Fin.* Voir les numéros 3 et 4 du Bulletin 1874.)

Voici les observations que j'ai pu retrouver, relatives au phénomène du ralentissement des battements du cœur sous l'effet de la compression de la carotide. Je ne rapporte pas en détail l'observation de M. le Dr de la Harpe, donnée au *Bulletin.*

La première[1], intitulée : « Preuve expérimentale de l'excitation mécanique du nerf pneumogastrique, » est de Czermak. Czermak opérait lui-même. Il portait au bord du sterno-cleido-mastoïdien droit une petite tumeur pulsatile; en la comprimant

[1] *Schmidt's Jahrbücher* 1869, Bd. 143.

d'abord en arrière, il observait de suite un arrêt du cœur en diastole, auquel arrêt succédait une série de battements plus lents, mais plus amples et plus pleins. Il constata le fait d'abord au simple toucher, plus tard au moyen du sphygmographe de Marey. L'expérimentateur nota les particularités suivantes : le cœur ne s'arrête pas subitement au moment où commence la pression, mais seulement après une pulsation au moins; le ralentissement va constamment en diminuant; la pression générale du système circulatoire s'abaisse; enfin, il éprouvait une sensation de constriction répondant à peu près au hile du poumon et qui exigeait une profonde inspiration.

Voilà un premier fait. Les observations suivantes sont du professeur Concato, à Bologne :

1° Examinant un malade atteint d'hypertrophie du cœur avec endocardite et cherchant à s'assurer du degré de tension dans les gros vaisseaux, Concato[1] exerça une légère pression au-dedans du musle sterno-cleido-mastoïdien gauche, à la hauteur du cartilage cricoïde, jusqu'à sentir le pouls carotidien, en même temps qu'il palpait la radiale droite. Brusquement il sentit le pouls se dérober sous son doigt. Il regarda le malade, craignant une syncope, mais son visage n'avait pas changé. Concato répéta l'expérience à diverses reprises, mais n'obtint la suppression du pouls qu'en opérant sur la carotide gauche; elle ne se produisit ni par la compression de la carotide droite, ni de la brachiale, poussée assez loin pour que les pulsations cessassent dans les rameaux périphériques de ces vaisseaux. De même il n'obtint pas de ralentissement du pouls en comprimant la carotide gauche au-dessus ou au-dessous du point indiqué. L'expérience avait donc lieu dans des conditions analogues à celles de Czermak, si ce n'est que chez ce dernier c'était la carotide droite qui répondait à l'excitation.

2° Le sujet de cette seconde[2] observation était un homme de 60 ans, alcoolisé, souffrant d'épilepsie et d'accès de palpitations. La radiale était fortement athéromateuse, les bruits du cœur étaient normaux. Le doigt, placé sur la carotide et exerçant sur elle une légère compression, produisait un ralentissement marqué du pouls radial, en même temps le malade pâlissait, il survenait du tremblement des extrémités supérieures et une trans-

[2] *Rivista clinica* 1870.

[1] Riv. clin. 1872. *Schmidt's Jahrbücher* 1873. VI.

piration froide couvrait le visage. Au bout d'une minute le facies redevenait normal et le ralentissement cessait.

Sur d'autres sujets atteints d'athérome artériel, le phénomène se reproduisit d'une manière analogue, avec cette différence qu'il s'obtint par une compression exercée non-seulement sur un point, comme dans les exemples précédents, mais un peu au-dessus ou au-dessous.

Sans discuter le fait, Concato attribue sans autre le ralentissement et les troubles d'innervation à l'anémie cérébrale amenée par la compression de la carotide. Il constate que l'athérome artériel est une circonstance éminemment favorable à la réalisation de ce trouble d'innervation et que l'on peut chercher dans cette observation un moyen clinique de reconnaître la dégénérescence des parois artérielles. Chez aucun des sujets qu'il a examinés à ce point de vue, il n'a pu constater l'action narcotique préconisée par Brown-Séquard.

Waller[1] et avant lui *Pinel,* ont démontré que l'effet de la pression exercée sur l'artère carotide est de ralentir les mouvements du cœur et cela par l'excitation du nerf pneumogastrique, mais sans donner, que je sache, d'indications plus précises sur les conditions dans lesquelles cette compression est efficace ou non.

Voici les faits observés jusqu'à présent, d'après les quelques recherches que j'ai pu faire. Ils ne permettent pas de trancher définitivement cette question, évidemment complexe : « A quelle cause doit-on rapporter le ralentissement du pouls observé *dans certains cas,* pendant la compression de la région cervicale. » On peut se demander si elle doit se chercher dans une anomalie de l'organe central de la circulation, dans la perturbation de la circulation intra-crânienne, ou dans l'excitation mécanique du tronc du nerf pneumogastrique.

Examinons ces différentes suppositions :

1° Il n'y aurait guère de raisons plausibles d'attribuer à un état pathologique du cœur un rôle essentiel dans l'explication du phénomène. J'ai examiné beaucoup de malades atteints d'affections des valvules et du muscle du cœur et jamais, à moins qu'il n'existât en même temps un état pathologique du cerveau ou des artères, je n'ai pu constater de ralentissement. Le maté-

[1] Brown-Séquard. *Leçons sur les nerfs vaso-moteurs, l'épilepsie et les actions réflexes normales et morbides.* 1872.

riel d'observation ne m'a pas manqué, car les affections du cœur sont très fréquentes dans notre hôpital. Chez les anémiques, où le ralentissement s'obtient souvent, l'organe central n'est pas nécessairement affecté, ou tout au moins l'est-il à un degré peu avancé et qui échappe ordinairement à l'examen.

Chez l'un des malades de Concato, il y avait endocardite et hypertrophie du cœur, chez l'autre disposition aux palpitations, mais en même temps dégénérescence des artères. Parmi les personnes qui assistaient à la première expérience, les unes étaient disposées à attribuer le ralentissement à l'anémie aiguë du cerveau agissant directement sur le cœur malade. Lui-même ne partage pas cette opinion, il n'y avait en effet qu'une place où la compression fût efficace; s'il comprimait plus bas, c'est-à-dire en amenant une anémie encore plus considérable par l'arrêt du sang artériel au-dessus de la bifurcation, il n'obtenait rien. Je présume que chez le premier sujet de Concato, il y avait aussi athérome artériel. Czermak ne souffrait pas de maladie du cœur. Quant au malade de M. de la Harpe, si la lésion mitrale a été bien constatée, celle de l'encéphale est encore plus constante, ainsi que l'induration des artères.

2° Est-ce du trouble de la circulation crânienne seul qu'il s'agit?

Cette supposition demande à être discutée de plus près. Les expériences et les observations y relatives sont nombreuses. Le dictionnaire de Dechambre renferme un excellent article de M. Richet sur l'effet de la ligature de la carotide? Voici ce qui en ressort quant à la question qui m'occupe, dégagée des détails inutiles. La ligature des deux carotides, faite dans un but expérimental, produit des effets variables suivant les animaux. La ligature d'une carotide donne à Lefort 74 cas d'accidents nerveux sur 241 opérations (30 %), dont 54 morts. Ehrmann donne une proportion plus faible, 42 cas sur 187 (22 %). On peut distinguer ces accidents en primitifs et consécutifs. Les premiers sont pour la plupart fugitifs et dus évidemment à la brusque diminution du flux sanguin au cerveau, ce sont les vertiges, éblouissements, syncopes, secousses convulsives (expériences de Kussmaul et Tenner sur le rôle de l'anémie cérébrale sur les convulsions), toux, anxiété précordiale, aphonie, enfin palpitations. Les accidents consécutifs sont: l'assoupissement qui peut aller jusqu'à la mort, l'hémiplégie, ordinairement alterne, qui survient du 3e au 6e jour et plus tard. Ces accidents

ne peuvent être expliqués par l'anémie cérébrale seule, il faut invoquer le rôle important que joue la section et la constriction des rameaux du grand sympathique qui accompagnent les artères. Cette lésion amène la dilatation des vaisseaux, l'engorgement et la stase avec épanchement séro-purulent. Il se forme dans certains cas un vrai ramollissement de la pulpe cérébrale qui suffit pour expliquer les symptômes unilatéraux. Cette interprétation est beaucoup plus plausible que celle qui suppose l'embolie.

Il résulte de ceci que l'anémie aiguë amène facilement des troubles dans l'innervation du cœur et la circulation. Ces troubles se traduisent cependant en général non par un ralentissement du pouls, mais par une accélération. L'article du dictionnaire ne mentionne aucune observation portant sur les modifications du pouls après la ligature de la carotide.

Schiff[1] a aussi étudié l'effet de la compression d'une carotide et observé ce qui suit : « Les troubles provoqués, dit-il, sont toujours les mêmes, quand ils ne font pas absolument défaut. La moitié de la face correspondante à la carotide comprimée pâlit, la vue se trouble, au bout de 2 à 3 secondes survient une sensation de fourmillement et au bout de 20 secondes environ un engourdissement dans la moitié du corps opposée à la carotide comprimée. En 40 ou 45 secondes tout rentre dans l'ordre, la circulation s'est rétablie, compensée par les autres voies artérielles. » Dans un cas survint le tremblement de la main et un accès convulsif dans l'extrémité correspondant au côté comprimé.

Du reste pas un mot de l'état du pouls.

On pourrait avancer en faveur du rôle que joue l'anémie cérébrale dans le ralentissement du pouls par compression, le fait que j'ai fréquemment constaté, que chez les convalescents, certains anémiques, la compression est beaucoup plus efficace que chez les personnes saines.

Je n'ai pas eu l'occasion de contrôler l'observation sur des malades souffrant d'anémie aiguë traumatique. On pourrait la répéter sur des animaux et voir si, pratiquée en même temps que l'oblitération des carotides, la pression exercée sur le cou a un effet plus rapide et plus appréciable que chez l'animal sain.

3° J'en arrive à l'hypothèse qui me semble la plus plausible et la mieux applicable aux faits, à savoir qu'il s'agit essentiel-

[1] *Lehrbuch der Physiologie*, 1858.

lement des effets de l'excitation mécanique du nerf pneumogastrique cervical, modifiés par certaines circonstances pathologiques.

Donders[1] indique que la tétanisation du bout périphérique d'un pneumogastrique sectionné ralentit les périodes d'évolution du cœur et que ce ralentissement porte sur les pauses. Lorsqu'on emploie de faibles courants, le ralentissement se produit régulièrement sur la longueur d'une période; lorsque de forts courants sont en jeu, l'abaissement atteint rapidement son maximum et persiste longtemps en prolongeant la pause. L'effet de l'excitation se produit, d'après Donders, seulement après la fin de la contraction, avant ou pendant laquelle l'irritation commence, ceci est en concordance évidente avec l'observation faite par Czermak sur lui-même.

Weber a aussi constaté que l'excitation du pneumogastrique peut abaisser de moitié le chiffre des battements du cœur et que ce ralentissement porte sur la diastole. L'excitation du nerf pneumogastrique d'un côté, avec conservation des nerfs du côté opposé, c'est-à-dire dans les conditions dans lesquelles on expérimente sur l'homme, produit les résultats suivants : ralentissement du pouls, quelquefois intermittences, accroissement considérable de l'amplitude de chaque vague sanguine, abaissement de la pression générale dans le système circulatoire. Or cette diminution de pression est aussi réalisée sur l'homme. Czermak et Concato l'ont déjà notée et les courbes jointes à ce travail en font foi. La compression des carotides, ainsi que celle de tout vaisseau artériel de gros calibre, devrait plutôt élever qu'abaisser la tension générale dans le système vasculaire, si le pneumogastrique n'y jouait un rôle essentiel. J'ai étudié à diverses reprises l'effet de la compression des crurales, des brachiales, de l'aorte, sans provoquer ni ascension ni abaissement de la courbe sphygmographique, et cela sur des sujets où la moindre pression exercée sur la carotide, faisait rapidement baisser l'aiguille. Il est facile de voir que les trois effets principaux obtenus par l'excitation du pneumogastrique chez l'animal, dans un but expérimental, se trouvent réalisés chez l'homme, dans certaines conditions pathologiques, par la compression exercée sur la carotide et par conséquent aussi sur le nerf pneumogastrique. L'hypothèse que l'excitation de ce nerf par la pression

[1] *Arch. für Physiol.* I.

du doigt est la cause des modifications notées dans la circulation, me paraît réunir la plus grande somme de probabilités.

Le ralentissement du pouls, qui se rencontre fréquemment dans la compression cérébrale, s'explique, suivant *Roser*[1], par une irritation du nerf pneumogastrique comprimé sur le rebord du trou déchiré. Que la compression de l'encéphale soit due à un épanchement traumatique sous ou sus-méningé ou à l'existence d'un foyer dans les parties centrales, les conditions sont les mêmes quant à l'effet produit. Je n'ai pas à rappeler que le pouls lent et plein, c'est-à-dire dont les ondulations ont une amplitude exagérée, a reçu le nom de pouls cérébral.

Qu'il s'agisse d'un trouble direct dans l'innervation du pneumogastrique et non-seulement d'une anomalie de circulation, on pourrait encore le déduire de l'absence, très fréquemment constatée dans nos expériences, des symptômes généraux d'une circulation cérébrale en désordre; ainsi dans la majorité des cas, ni vertiges, ni syncopes, ni changement évident de la coloration de la face. Ces symptômes, il est vrai, se présentent quelquefois à un haut degré, et empêchent de poursuivre l'expérience.

M. le Dr *Prevost,* de Genève, a eu l'obligeance de me communiquer le résultat d'une expérience très concluante faite sur le lapin. Lorsque, après avoir mis à découvert le faisceau cervical, on isole sur une baguette de verre la carotide et le nerf pneumogastrique, on peut facilement, en les comprimant successivement, se rendre compte de la différence des effets. La compression de la carotide ne produit pas d'effet appréciable, celle du pneumogastrique au contraire amène immédiatement le ralentissement des battements du cœur.

Il y a un second point à examiner. Comment s'expliquer que le ralentissement des pulsations par l'excitation du pneumogastrique, fait démontré en physiologie expérimentale, ne se réalise chez l'homme que dans certaines conditions pathologiques. J'ai déjà décrit les états anormaux de l'organisme en général et en particulier des artères et du cerveau, dans lesquels la compression de la carotide m'a paru agir sur le pouls de la façon la plus efficace; ce sont l'anémie des convalescents, l'athérome artériel et les lésions cérébrales apoplectiques ou emboliques. J'ai noté qu'en l'absence de ces états pathologiques le phénomène ne s'est pas réalisé chez les sujets en expérience. Concato a mis en

[1] Roser, *Anatomische Chirurgie.*

expérience dix jeunes gens, élèves en médecine, âgés de 23 à 25 ans, bien portants, sans parvenir à modifier leur circulation et sans provoquer de troubles nerveux. Chez les athéromateux, on peut se représenter que le nerf réagit plus vigoureusement quand il appuie sur une artère durcie par des plaques calcaires que sur une surface molle. Cette explication n'est pas valable pour tous les cas sans exception, parce que, comme je l'ai exposé, le ralentissement manque souvent en présence de dégénérescences avancées, et que, au contraire, il se montre quelquefois à un haut degré chez des sujets où les artères sont molles. Doit-on dans le premier cas admettre une anomalie topographique du nerf qui se trouverait plus en avant ou plus en arrière du plan résistant, et dans le second que la paroi postérieure de l'artère peut être seule altérée et que la lésion se dérobe à la palpation? C'est possible. Ce que l'on pourrait supposer aussi, c'est que l'on a à faire à une altération des vaisseaux du cerveau et non à celle des vaisseaux cervicaux; il arrive en effet souvent que les branches artérielles de second rang sont gravement attaquées, ainsi l'artère sylvienne, l'artère cérébrale interne, le cercle de Willis et leurs rameaux terminaux, alors que les carotides sont saines. Quel rôle jouent les lésions centrales, c'est ce que je ne me hasarde pas à trancher.

Il n'est possible d'avancer que des suppositions.

Je me représente qu'il s'agit là, comme dans la compression cérébrale, d'une question d'équilibre circulatoire, d'une augmentation de pression intra-crânienne portant sur les origines du nerf pneumogastrique ou sur le point où il est le plus exposé à la compression, sur le bord du trou déchiré. Je m'expliquerais ainsi de quelle manière la localisation des accidents apoplectiques paraît peu faire varier l'impressionnabilité du nerf. Plus la substance cérébrale est altérée, plus la circulation est profondément troublée et plus aussi la compression d'un vaisseau afférent du calibre et de l'importance de la jugulaire et la congestion veineuse qui en résulte doivent s'y faire vivement sentir. Si cet élément me semble devoir jouer un rôle essentiel, je n'en pense pas moins qu'il doit y avoir encore quelque chose de plus et que la question s'éclaircira un jour par les progrès de la fine anatomie du cerveau. Si l'anatomie est parvenue à l'aide des nouvelles méthodes de préparation à poursuivre les fibres de certains nerfs dans le cerveau, et à arriver à leur origine centrale, je ne sache pas qu'on y ait réussi jusqu'à présent pour le

nerf pneumogastrique plus loin que le plancher du 4e ventricule. On ne peut donc pas encore se faire une idée des lésions centrales qui affecteraient spécialement ses fibres d'origine.

Je ne me hasarde pas plus loin.

L'effet de la compression varie quelquefois suivant que l'on attaque la carotide droite ou la gauche. Arloing et Tripier[1] ont remarqué que l'excitation du pneumogastrique droit agit plus vivement sur le cœur que celle du gauche. Sans revenir sur les différences notées par Concato et Czermak, je trouve que sur mes six observations, il y en a trois où je n'ai pas pu observer de différences sensibles, dont deux où l'affection siégeait probablement dans la moitié gauche du cerveau, une où les lésions constatées à l'autopsie étaient doubles. Des trois autres, je trouve : un cas d'hémiplégie gauche où la carotide gauche réagissait davantage, un cas d'aphasie avec dilatation de la pupille gauche, où le ralentissement était plus prononcé par compression de la carotide droite, un cas d'hémiplégie droite où la carotide droite répondait visiblement mieux que la gauche. On ne peut en tirer aucune conclusion.

Depuis la publication de la première partie de cette courte étude, il s'est présenté à l'hôpital peu de malades propres à me fournir de nouvelles observations sur ce sujet.

ÉTUDE

sur l'engagement latéral de la tête à l'entrée du bassin partiellement rétréci.

Par le Dr Or Rapin.

(Suite.)

Lorsqu'on s'est assuré que la tête est fixée, que par conséquent elle ne peut pas remonter au-dessus du détroit supérieur pour prendre une autre position, on peut, si l'on constate les signes dont nous allons nous occuper, poser un diagnostic précis.

Comme moyen d'investigation on a la palpation et le toucher vaginal. La palpation permet de reconnaître que la tête, au lieu de se présenter comme une boule dure, placée sur la ligne médiane, est déviée sur le côté (ordinairement le gauche). On la perçoit dans la fosse iliaque ou au-dessus du pubis, dépassant la ligne médiane tout au plus de quelques centimètres.

[1] Küss et Duval. *Physiologie.*

Cette déviation est quelquefois tellement prononcée qu'elle éveille immédiatement l'idée d'un engagement latéral. Si l'on combine le toucher avec la palpation externe, cette déviation devient encore plus évidente, car on tient, pour ainsi dire, la tête dans ses mains et on se rend de cette façon mieux compte de ses rapports avec le bassin.

Chez les personnes maigres dont les téguments abdominaux sont relâchés et minces, on aperçoit quelquefois à l'endroit où est la tête une saillie arrondie occasionnée par celle-ci. Ce dernier signe, fourni par l'inspection seule, doit être signalé, quoiqu'il soit d'une importance secondaire. Nous l'avons noté dans l'observation VIII.

Le toucher nous fournit les signes les plus importants, ce sont eux qui constituent la seule base solide du diagnostic. Ils sont tirés des relations qui existent entre la tête et le bassin, de la position des fontanelles et des sutures relativement au promontoire, à la symphyse, à la ligne médiane et au pourtour de l'entrée du bassin. Le toucher permet de constater également quelques phénomènes qui se passent du côté des parties molles et qui peuvent être utilisés pour le diagnostic, sans qu'ils aient toutefois l'importance des premiers signes.

Il est avantageux dans ce but de pratiquer le toucher avec deux doigts, ce qui est toujours possible chez les femmes en travail, sauf quelques cas exceptionnels et rares, où l'entrée du vagin est très étroite ou d'une sensibilité exagérée. On a sur les observateurs qui pratiquent le toucher avec un seul doigt le double avantage de pénétrer plus loin et d'apprécier avec une plus grande facilité et surtout plus d'exactitude le volume et la forme des corps que l'on palpe ainsi que les distances et les rapports avec les parties voisines. Quelquefois même, lorsque le diagnostic est indécis, ou pour éclaircir quelque détail obscur, on peut, si l'ampleur de la vulve le permet, toucher avec la moitié de la main. Le chloroforme pourrait peut-être rendre dans certains cas des services pour faciliter l'examen. Nous ne l'avons cependant jamais vu employer dans ce but dans des cas d'engagement latéral.

Si, dans un tel engagement, on touche avec attention, la première chose qui frappe c'est que, pour arriver sur le segment de la tête qui proémine dans le bassin, on doit porter ses doigts un peu obliquement : la convexité de la tête n'est pas au milieu du bassin mais sur le côté. Pour ne pas commettre d'erreurs dans